ISSN 1612-7390 Entgelt bezahlt: 63398 Preis: € 10,00 zzgl. MwSt. 6. Jahrgang • Mai • 2/2008

cosmetic dentistry_ beauty & science

2 2008

SONDERDRUCK

Ein strahlendes Lächeln - Perfektion durch Keramikveneers

Dr. med. dent.
Catrin Kramer MSc

Dr. med. dent.
Friederike Knolle

oemus

Ein strahlendes Lächeln – Perfektion durch Keramikveneers

Autorinnen_Dr. Catrin Kramer M.Sc., Friederike Knolle

Ein strahlend schönes Lächeln wird mit Gesundheit, Attraktivität, Aufgeschlossenheit, Erotik, Jugend und Erfolg in Verbindung gebracht. In den Medien und der Werbung sehen wir tagtäglich schöne Menschen, die uns ein Schönheitsideal vorgeben. Nun stellen Sie sich einen Hollywoodstar vor, der plötzlich beim Lachen bräunliche, schief stehende Zähne zeigt. Soziale Akzeptanz, Selbstbewusstsein, intellektuelle Wertigkeit, persönlicher Stolz sind zusammengefasste Gründe, die einen Patienten zu einer ästhetischen Korrektur seines Äußeren veranlassen können.

Abb. 1_ Probemaske auf einem Gipsmodell.
Abb. 2_ Die inzisal abradierten Frontzähne und die ins Blickfeld fallende schiefe UK-Front.
Abb. 3_ Gesichtssymmetrie, abweichende dentale Mittellinien, abradierte OK-Front.

_**Der Zahnarzt** wird schon längst nicht mehr nur aufgrund von medizinisch-funktionellen Gründen aufgesucht. Die Ästhetik ist in den Mittelpunkt getreten. Schon 1938 versuchte der Zahnarzt Dr. Charles Pinkus in Hollywood den Stars zu einem strahlenden Lächeln zu verhelfen, indem er ihnen dünne Keramikschalen auf die Zähne klebte.

Dies erfolgte mit Haftpulver und somit war der schöne Schein durch die schlechte Haftung der Veneers nur auf die Dauer der Dreharbeiten beschränkt. Frank Faunce modifizierte in den 70er-Jahren die von Bowen und Buonocuore beschriebenen Klebeverfahren, um eine im Labor gefertigte Verblendung aus Acrylat zu befestigen.

Erst Simonsen und Calamia wendeten eine spezielle Säureätztechnik an, die die Haftung von Porzellanschalen wesentlich verbesserte. Mit der Entwicklung von lichthärtenden Kunststoffen und Silanen, welche die chemische Bindung zwischen Keramik und Klebekunststoff wesentlich stabiler machten, setzten sich die keramischen Veneers in der Esthetic Dentistry durch. „Die labialen Verblendungen anteriorer Zähne mit einem Keramikveneer kann heute als wissenschaftlich anerkannte definitive Restaura-

Abb. 11a

Abb. 4a und b_ Vor und nach dem Bleachen.
Abb. 5_ Festlegen der Präparationstiefe.
Abb. 6_ Fertige Präparation.

Abb. 11a_ Das fertige Ergebnis.

tion bezeichnet werden", so die aktuelle gemeinsame Stellungnahme von DGZMK.

_Fallbeispiel

Zu den klassischen Indikationen für eine ästhetische Verschönerung der Frontzähne gehören Verfärbungen, Inzisalkantenfrakturen, ein Diasthema mediale sowie Zahnfehlbildungen durch eine Amelogenesis oder Dentogenesis imperfecta. Aber immer häufiger haben auch Patienten mit völlig gesunden Zähnen aufgrund eines immer kritischer werdenden ästhetischen Bewusstseins den Wunsch, auch minimale Fehlstellungen der Frontzähne korrigieren zu lassen. Ein solcher Fall soll hier im Folgenden beschrieben werden.

_Indikationen und Planung

Die 45-jährige Patientin stellte sich aufgrund ihrer sie farblich sowie von der Form und Stellung her störenden Frontzähne in unserer Praxis vor. Sie hatte schon mehrere Zahnärzte aufgesucht, doch keiner wollte ihre heilen, kariesfreien Zähne beschleifen. Auch bezüglich einer kieferorthopädischen Korrektur war die Patientin ausführlich beraten worden, lehnte diese aber ab. Alle Zähne der Patientin waren vital und auf einem diagnostischen Röntgenbild zeigten sich keine Besonderheiten. Mit der Veneertechnik ist es möglich, substanzschonend, mit maximalem Schmelzerhalt, eine deutliche ästhetische Verbesserung zu erreichen.

Eine besondere Aufgabe des Zahnarztes ist es, im Patientengespräch genau herauszufinden, was der Patient bemängelt, um dessen Wünschen und Vorstellungen gerecht zu werden und um beurteilen zu können, ob solch eine Korrektur möglich ist. Hierbei fungiert der Zahnarzt auch als Berater, der dem Patienten eine zu ihm im Gesamtbild passende Veränderung nahelegen sollte. Nicht nur die Zähne dürfen also bei geplanten ästhetischen Korrekturen im Frontzahnbereich betrachtet werden. Parameter wie Lippenlinie, Lachlinie, Gingivaverlauf, interdentales Dreieck, Zahnstellung, Mittellinie, Zahnmorphologie (Farbe, Form, Größe) müssen genau analysiert und in die Planung mit einbezogen werden, damit ein harmonisch balanciertes Lächeln entsteht.

Abb. 4a

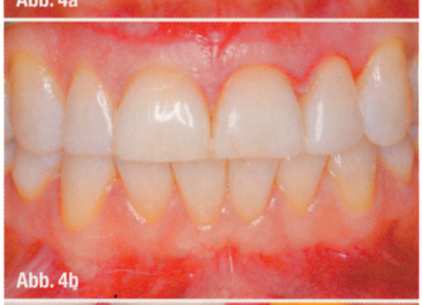
Abb. 4b

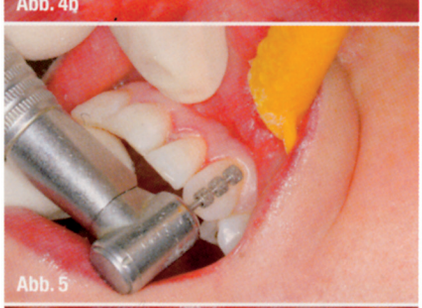
Abb. 5

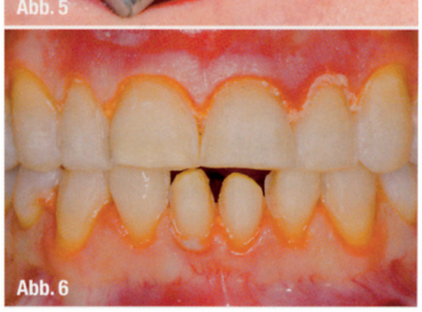
Abb. 6

Ein mögliches Behandlungsergebnis kann durch eine aufwendige Simulation am Computer mit einem Imaging-Programm oder durch die Anfertigung einer sogenannten Probemaske nahegelegt werden (Abb. 1). Die Probemaske wird entweder direkt im Patientenmund oder im Labor auf einem Gipsmodell aus Kunststoff hergestellt. So hat der Patient die Möglichkeit, eine ungefähre Vorstellung von dem Endergebnis zu gewinnen.

Betrachtet man unsere Patientin in ihrer Gesamterscheinung beim Lachen, so fallen direkt die zu kurzen, abradierten Oberkieferfrontzähne und der vergrößerte Abstand zwischen den oberen Inzisalkanten und der Unterlippe auf (Abb. 2). Durch inzisalen Abrieb haben sich die klinischen Kronen durch eine immer größere Breite im Verhältnis zur Höhe verändert, die anatomische Form ist verloren gegangen. Hierdurch beschreiben die Inzisalkanten der oberen Frontzähne eine gerade, schon fast gegenläufig gebogene Linie, während sie bei jungen Patienten eher „möwenförmig" angeordnet sind. Auch durch den größeren Abstand zwischen den

oberen Inzisalkanten und der Unterlippe wird die Harmonie des Lächelns beeinträchtigt. Während die seitlichen Schneidezähne etwa 0,5–1,5 mm von der Lippe entfernt sein sollten, so sollte sie von den mittleren Schneidezähnen und den Eckzähnen leicht berührt werden. Eine keramische Verblendung kann sowohl das Verhältnis der Breite zur Höhe der klinischen Kronen verbessern sowie den Verlauf der Schneidekanten zum unteren Lippenverlauf harmonischer erscheinen lassen (Abb. 3). Hierdurch wirkt die Patientin wieder jünger. Aufgrund der Parallelität der Verbindungslinie der beiden Mundwinkel zur Pupillarebene und zur Kauebene sowie dem mittelhohen, schön geschwungenen Verlauf der Oberlippe, der beim Lachen die Spitzen der Interdentalpapillen zeigt, wirkt unsere Patientin äußerst attraktiv und weitestgehend symmetrisch.

Eine leichte dentale Abweichung der Mittellinie der oberen Zahnreihe zur fazialen Mittelline, hier nach rechts, fällt nur als geringfügig störend auf. In 70 % der Fälle fallen diese Linien zusammen, hingegen besteht nur bei 30 % eine der Mittellinien der oberen und unteren Zahnreihen. Diese stimmen auch bei unserer Patientin nicht überein. Durch die verkürzten Oberkieferfrontzähne ist der Unterschied deutlich zu erkennen, da die Unterkieferzähne beim Lächeln freigelegt werden, somit fällt auch der Schiefstand der beiden mittleren Schneidezähne im Unterkiefer ins Blickfeld. Dies würde bei einer Formkorrektur der Zähne deutlich weniger auffallen. Zusammengefasst ging es also hier in erster Linie um eine Wiederherstellung der allgemeinen Form und der Zahnlänge der Oberkieferfrontzähne sowie um einen Ausgleich der Stellungsfehler im Unterkiefer.

Das Wiederherstellen einer natürlichen klinischen Kronenlänge hat nicht nur eine ästhetische Bedeutung, sondern auch eine funktionelle. Durch eine keramische Verblendung, die ein größeres Zahnvolumen als Ersatz für den fehlenden Zahnschmelz wiederherstellt, erlangt die Krone ihre natürliche Festigkeit zurück. Auch eine wiederhergestellte Frontzahnführung spielt eine zentrale Rolle für eine harmonische Okklusion, da ein Zusammenhang zwischen einer fehlenden Frontzahnführung und Kiefergelenkerkrankungen durchaus besteht. Die ästhetischen und physiologischen Komponenten der Okklusion sind untrennbar miteinander verknüpft.

Abb. 11b

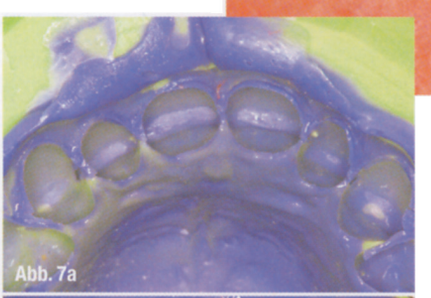
Abb. 7a

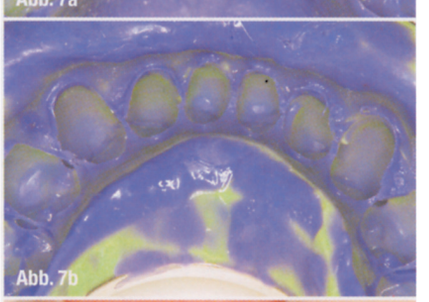
Abb. 7b

Abb. 8a

Abb. 8b

Abb. 7a und b_ Abdrucknahme OK/UK.
Abb. 8a und b_ Provisorische Versorgung.

Abb. 11b_ Das fertige Ergebnis.

_Bleaching als Vorbehandlung

Um gleichzeitig auch ein besseres Farbergebnis zu erreichen, wurde vor der Behandlung ein Bleaching durchgeführt. Durch das von uns angewendete In-Office-Bleaching konnte in einer Sitzung ein optimales Ergebnis über mehrere Farbstufen hinweg erreicht werden. Hierbei wird das Zahnfleisch durch einen speziellen Zahnfleischschutz abgedeckt, um dieses vor dem Bleichgel zu schützen.

Das auf die Zähne aufgetragene Bleichgel wird mit einer ZOOM Metall-Halogenid-Lampe aktiviert. Es ist ausreichend, die Zähne in einer Sitzung zwei- bis dreimal je 20 Minuten zu bleichen, um ein strahlendes Ergebnis zu erhalten (Abb. 4). Es ist sinnvoll, die Farbbestimmung für die Veneers vor Beginn der Anästhesie durchzuführen, da diese zu geringen Farbabweichungen führen kann.

Abb. 12

Abb. 9a

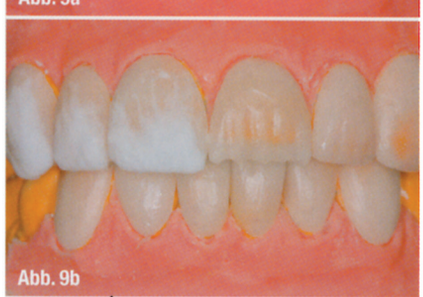
Abb. 9b


Abb. 10a

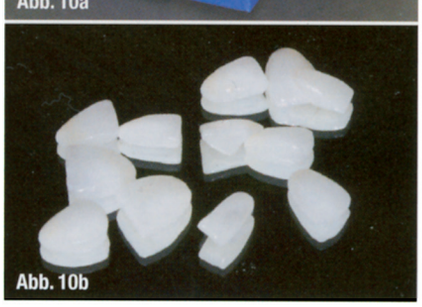
Abb. 10b

Abb. 9a und b_ Glaskeramik-Rohlinge und Schichtung zur Farbkorrektur.
Abb. 10a und b_ Performance der fertigen Veneers.

Abb. 12_ Die Patientin ist mit dem Ergebnis sehr zufrieden.

Mit dem Chromascop Farbschlüssel der Ivoclar Vivadent Produkte kann aus 20 Farben die korrekte effizient ausgewählt werden.

_Substanzschonende Präparation

Der Vorteil keramischer Veneers liegt in der sehr substanzschonenden Präparation. Während für die Aufnahme einer herkömmlichen metallkeramischen Krone bis zu 70% der Hartsubstanz der natürlichen Krone geopfert werden müssen, beträgt der Substanzverlust bei einer Veneerpräparation nur zwischen 7 und 30%. Hier muss angemerkt werden, dass in bestimmten Fällen Veneers auch komplett ohne Substanzabtrag gefertigt werden können. In unserem Fallbeispiel war im Oberkiefer ein sehr geringer und im Unterkiefer ein mittlerer Substanzabtrag notwendig. Bei unserer Patientin wurde mit einem Rillenschleifer der Firma Komet eine Präparationstiefe von 0,3–0,7 mm festgelegt (Abb. 5). Dadurch wird sichergestellt, dass nur der oberflächlich gelegene aprismatische Schmelz abgetragen wird. Der prismatische Schmelz, welcher besser konditionierbar ist, wird freigelegt. Eine extensive, traumatische Präparation bis ins Dentin, bei der eine erhöhte Anzahl an Dentintubuli freigelegt würde, kann somit vermieden werden. Die Folge wäre eine reduzierte Festigkeit des Zahnstumpfes und das Austreten von Dentinliquor aus den Tubuli. Dies würde zu einer Beeinträchtigung der adhäsiven Befestigung führen. Die Anzahl postoperativer Komplikationen ist durch die schonende Präparation verringert sowie die Lebenserwartung der behandelten Zähne erhöht. Manchmal lässt sich eine etwas invasivere Präparation zur Korrektur von Stellungsanomalien allerdings nicht vermeiden, wie in unserem Fall bei den beiden mittleren Schneidezähnen im Unterkiefer. Dies war jedoch nötig, um den von der Patientin gewünschten Stellungsfehler auszugleichen.

Ein Diagramm, welches Crispin 1993 erstellte, zeigt die Ausdehnung des Schmelzes in Abhängigkeit von der Lokalisation am Zahn. Bei der Präparation sollte mindestens 50% des Schmelzes erhalten werden. Bei einer Präparationstiefe im inzisalen Bereich von 0,7 mm bleibt noch ausreichend Schmelz erhalten, während im zervikalen Bereich, vor allem bei den Unterkieferschneidezähnen, schon bei einer Tiefe von 0,3 mm Dentin freigelegt werden kann. Nach dem Festlegen der Präparationstiefe wird der verbliebene Schmelz mit einem Diamantschleifer, der eine abgerundete Spitze besitzt, entfernt. Generell wird mit der Präparation im zervikalen Drittel angefangen, wobei gleichzeitig die Präparationsgrenze als Hohlkehle gestaltet wird. Diese sollte in Gingivahöhe oder leicht subgingival liegen. Durch die Hohlkehle wird eine Überkonturierung vermieden und die Veneerränder erhalten eine hohe Bruchresistenz.

Schließlich werden die Labialflächen nach inzisal hin präpariert. Unter Erhalt der Kontaktpunkte wird im approximalen Bereich eine kleine gerundete Rille gestaltet, die eine Art internes Geschiebe bildet und somit dem Veneer eine größere Stabilität verleiht. Um eine Verlängerung der Zahnkronen zu erreichen, werden die Inzisalkanten in die Präparation mit eingefasst, wodurch die Restauration auch eine vergleichsweise hohe Festigkeit er-

langt. Der linguale Präparationsrand wird außerhalb der Bereiche der Kaubelastung gelegt, um Frakturen zu vermeiden. Eine Kontrolle des Substanzabtrages kann mit einem zuvor angefertigten Silikonschlüssel erfolgen. Kurz vor Ende der Präparation wird ein dünner Retraktionsfaden gelegt und der marginalen Hohlkehle zahnfleischschonend der optimale Feinschliff gegeben (Abb. 6).

_Abformung und Versorgung

Eine exakte Abformung ist eine wichtige Voraussetzung für die Passgenauigkeit der Keramikveneers. Zunächst wird eine Vorabformung mit einem hochviskösen Silikon genommen, der Retraktionsfaden wird hierbei belassen. Nach anschließender Trocknung der Zähne wird er erst direkt vor der Korrekturabformung entfernt. So kann die Präparationsgrenze präzise abgeformt werden, ohne dass diese durch Gingivasekret verfälscht wird. Die Korrekturabformung erfolgt dann mit einem niedrigviskösen Silikon, welches direkt auf die Präparationsgrenzen sowie auf die Vorabformung appliziert wird. Die Abformung muss den gesamten Zahnbogen umfassen, damit Ober- und Unterkiefer aufeinander abgestimmt werden können (Abb. 7).

Nach der Abformung erfolgt die provisorische Versorgung. Bei der hier durchgeführten direkten Methode wird der Schmelz punktförmig angeätzt und die Zahnform individuell mit einem Kunststoff wiederhergestellt (Abb. 8).

Bei der indirekten Methode werden vor der Präparation Abdrücke genommen. Im Labor können nun eventuell schon Korrekturen mit Wachs vorgenommen werden. Eine Tiefziehschiene bildet eine exakte Negativform für die zu behandelnden Zähne. Sie wird mit Kunststoff gefüllt und auf die präparierten Zähne gesetzt. Die so hergestellten Provisorien werden temporär befestigt. Der Nachteil bei der indirekten Methode besteht darin, dass bei dünnen Schalen und zierlicher Präparation meist der Befestigungszement durchschimmert. Daher favorisieren wir die direkte Methode.

Für die Anfertigung der Keramikveneers stehen verschiedene Keramiken wie Glaskeramiken oder Feldspatkeramiken zur Verfügung. Letztere sind nicht anätzbar. In unserem Fall wurde im Labor zunächst ein Modell hergestellt, auf dem dann anschließend die Wachsmodellation der Veneers erfolgte (Abb. 9).

Die Wachsmodellationen werden angestiftet und eingebettet. Nach dem Vorwärmen der Muffel wird ein erwärmter Glaskeramik-Rohling im Ofen in die Muffel gepresst. Verwendet wird hier eine Glaskeramik Cergo® DeguDent, die aus einer Glasphase und einer Kristallphase vom Typ des Leuzits besteht. Der Gefügeaufbau aus Leuzitkristallen in silikatischer Glasmatrix und die dadurch entstehenden Druckspannungen ergeben eine Festigkeitssteigerung. Die Glaskeramik zeichnet sich weiterhin durch eine hohe Transluzenz sowie eine schmelzähnliche Härte aus. Um eine ästhetisch natürliche Farbgebung zu erreichen, wird auf der hauchdünnen Presskeramikschale Keramik aufgeschichtet. Hierzu werden die Veneers durch die „Cutback Technik" anatomisch zurückgeschliffen. Mit opaleszierenden Cergo® Veneer Keramikmassen, die geschichtet werden, kann man ein hervorragendes, natürliches Farbergebnis erreichen. Dem Schichtbrand folgen ein Malfarbenbrand und schließlich ein Glasurbrand. So können die fertigen Veneers der Patientin präsentiert werden (Abb. 10).

Vor dem Eingliedern der passgenauen Veneers werden die Zähne gründlich gereinigt. Die Keramikveneers werden mit Flusssäure angeätzt, die Zähne mit 37%iger Phosphorsäure, um ein mikroretentives Muster auf der Keramik- sowie auf der Zahnoberfläche zu erhalten. Anschließend erfolgt eine Silanisierung der Veneers mit dem Haftsilan Monobond S, wodurch es zu einem zusätzlichen chemischen Verbund zwischen der Keramik und dem Befestigungskomposit kommt. Auf den Zahn wird nun ein Adhäsivsystem (z. B. Syntac classic, Ivoclar Vivadent) appliziert, welches die gute Haftung zwischen Zahn, Komposit und Keramik optimiert. Mit lichthärtendem Befestigungskomposit (z.B. Variolink Veneer, Ivoclar Vivadent), dessen Farbe man vorher genau abstimmt, z. B. durch Try-In-Massen von Ivoclar Vivadent, werden die Veneers schließlich eingesetzt. Zu beachten ist, dass vor dem Aushärten Überschüsse entfernt und besonders die Interdentalräume gereinigt werden. Die Lichthärtung sollte aus verschiedenen Winkeln erfolgen, um eine vollständige Polymerisation zu garantieren.

Das anschließende Finieren und Polieren sorgt für eine glatte, glänzende Oberfläche, welche für eine reduzierte Plaqueretention von erheblicher Bedeutung ist (Abb. 11).

Unsere Patientin war von dem Ergebnis begeistert, fühlte sich um einiges verjüngt und bestätigte, dass sie nun mit einem neu gewonnenen Selbstbewusstsein durchs Leben schreitet und von ihrer Umgebung nur positive Feedbacks erhält (Abb. 12)._

Literaturliste beim Verlag erhältlich.

_Kontakt

cosmetic dentistry

Dr. med. dent. Catrin Kramer MSc
Implantologie
Fachbuchautorin, Gastdozentin,
Vorstand Gesellschaft der Masterimplantologen

Dr. med. dent. Friederike Knolle
Spezialist für Esthetik Dentistry;
CAD/CAM Restauration