11 Ästhetik in der Kieferorthopädie

- Die perfekte Ästhetik geht in der Regel mit einer optimalen Funktion der Zähne einher.
- Eine ästhetisch ansprechende Versorgung wird oft erst durch die kieferorthopädische Vorbehandlung möglich gemacht.
- Die Kieferorthopädie hat sich in den letzten Jahrzehnten immens weiterentwickelt; dezente oder unsichtbare Apparaturen machen die Entscheidung für eine kieferorthopädische Behandlung leichter.
- Durch neue kleine, im Mund einsetzbare Geräte (z.B. Mini-Schrauben) werden viele Behandlungen erst möglich und ersparen den ungeliebten Außenbogen (Headgear).
- Die feste Zahnspange muss nicht auf der sichtbaren Außenseite der Zähne angebracht werden; es besteht die Möglichkeit, sie innen auf die Zahnoberflächen zu befestigen: dies nennt man Lingualtechnik.
- Die „unsichtbare Zahnspange" besteht aus einer Serie von durchsichtigen Schienen, die die Zähne in kleinen Schritten von dem Anfangszustand in das gewünschte Endergebnis überführen.

11.1 Ästhetik in der Kieferorthopädie 158
11.2 Zahnfarbene Brackets. 162
11.3 Die unsichtbare Korrektur 163
11.4 Lingualtechnik 169

Fachbuch Dr. Sieper Bleaching-
Schreibgeschützte Inhalte

Ästhetik in der Kieferorthopädie

Nach Abschluss der Behandlung sollten Gesicht und Zähne des Patienten ansprechend aussehen. Das sehr umfangreiche Thema der Gesichtsästhetik soll hier nicht ausführlich abgehandelt werden, weil das Erscheinungsbild weitgehend vom Weichteilgewebe und Gesichtsschädel beeinflusst wird.

Dieses Kapitel widmet sich der Verwirklichung eines ästhetisch anspruchsvollen Zahnstellungsergebnisses.
Häufig haben Kieferorthopäde und Patient unterschiedliche Vorstellungen von zahnstellungsbezogener und gesichtsbezogener Ästhetik. Die Patienten haben möglicherweise eine vage Idee von der Bedeutung eines „guten Bisses" und dem Risiko späterer Gelenkprobleme; auch machen sie sich Gedanken über ein unharmonisches Gesichtsprofil, insbesondere bei vorstehenden oberen Schneidezähnen. Wichtiger als alles andere ist ihnen jedoch das Lächeln, das attraktiv sein soll. Die Patienten sind enttäuscht, wenn am Ende der Behandlung die Frontzähne nicht ansprechend aussehen. Zu Beginn der Behandlung können die Frontzähne irreguläre Drehungen, Stufenbildungen oder eine ungünstige Position (Zahnhöhe) zur Lippe aufweisen, sie können zu groß, zu klein, ungünstig geformt und beschädigt sein oder sogar fehlen. All diese Unzulänglichkeiten muss der Kieferorthopäde im Sinne eines ästhetischen Lächelns bestmöglich beheben, häufig unter Mithilfe weiterer zahnärztlicher Spezialisten.

11.1 Ästhetisches Lächeln nach gelungener Behandlung

Fachbuch Dr. Sieper Bleaching-
Schreibgeschützte Inhalte

Obwohl sich Behandlungen mit einer festsitzenden Apparatur wachsender Akzeptanz erfreuen, schrecken manche doch vor einer Behandlung zurück. Es sind oft erwachsene Patienten, die es sich nicht vorstellen können, über ein bis zwei Jahre oder mehr mit deutlich sichtbaren Brackets und Drähten zu leben.

Für einige Problemstellungen gibt es mittlerweile jedoch ästhetischansprechende Lösungen, die sich auch bekannte Schauspieler (hier: Tom Cruise) gerne gefallen lassen, um eine Verbesserung des so wichtigen, ausdrucksstarken Lächelns zu erreichen. Diese sollen hier beschrieben werden.



11.2 Tom Cruise mit Brackets - deutlich sichtbar ist die verschobene Oberkiefermitte.

Patientenfall Ästhetik



Patientin mit einer großen mittleren Zahnlücke (Diastema mediale)

Strahlendes Ergebnis

11.3-11.4

Fachbuch Dr. Sieper Bleaching-
Schreibgeschützte Inhalte

Patientenfall Ästhetik

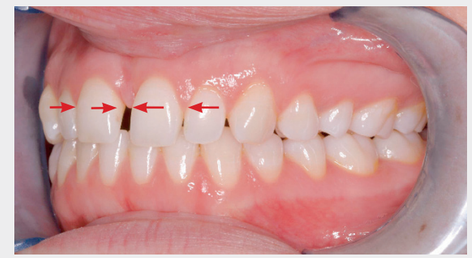

11.5-11.8

Ausgangszustand:

- große Zahnlücke bei ansonsten perfekter Verzahnung der oberen und unteren Zahnreihe

Kieferorthopädische Vorbehandlung:

- mit Hilfe einer herausnehmbaren Apparatur wurde die große Einzellücke zwischen allen Frontzähnen gleichmäßig verteilt

Zahnärztliche Behandlung:

- nach Schaffung gleichmäßig großer Lücken ist eine Versorgung der Zähne wie in diesem Fall mit speziellen Kunststoffaufbauten möglich
- die Zähne werden dafür nicht beschliffen
- es ist sogar später möglich, die Zähne durch vorsichtiges Abschleifen der Aufbauten in ihren Ursprungszustand zurückzuführen (blau markiert)
- alternative Lösung ist der Einsatz von Veneers (hauchdünne Keramikverblendschalen)

Perfektes Ergebnis einer kombinierten kieferorthopädisch-zahnärztlichen Korrektur:

- die Zähne wurden nicht beschliffen
- sie wirken lebendig
- das Verhältnis der Zahnbreiten zueinander stimmt
- der perfekte Biss bleibt bestehen

Zahnfarbene Brackets

Die Behandlung mit der festsitzenden Zahnspange muss nicht mit Metallbrackets erfolgen. Die auffälligen Brackets können gegen zahnfarbene Keramikbrackets ausgetauscht werden. Das Prinzip der Behandlung bleibt dasselbe. Einzig das Material und damit die Farbe der Brackets ändern sich. Der Patient sollte aber darüber aufgeklärt werden, dass die zur Zahnbewegung notwendigen Drähte meist sichtbar bleiben. Es sind jedoch auch weiß beschichtete Bögen erhältlich.



Vorteile:

- kaum sichtbar
- jugendliches Image auf den zweiten Blick
- keine Wechselwirkung mit gegebenenfalls vorhandenen anderen Metallen wie Gold oder Amalgam (Vermeidung von Mundstrom)

11.9 Brackets - dezent und zahnfarben

Nachteile:

- die Entfernung der Brackets ist etwas aufwändiger
- keramische Brackets sind reine Privatleistung

11.10 Deutlicher Unterschied zwischen Metall- und Keramikbrackets

Die unsichtbare Korrektur

Die Therapie mit durchsichtigen Schienen ist die Methode der unauffälligen und zugleich schonenden Zahnkorrektur. Hierbei werden transparente, herausnehmbare Schienen verwendet, die die Zahnfehlstellung ohne Metall und Drähte korrigieren können.

Es gibt verschiedene Techniken und Werkstoffe für diese unsichtbare Zahnkorrektur. So hat sich beispielsweise die Therapie mit „Essix®-Schienen" bewährt. Hierbei wird eine Schiene aus einem Spezialkunststoff in vielen kleinen Schritten von dem behandelnden Kieferorthopäden verändert, bis das Behandlungsziel erreicht wird. Die Fehlstellung der Zähne wird durch den Einsatz von Druckpunkten, Aufbissen, elastischen Gummizügen oder vergleichbaren Maßnahmen an den durchsichtigen Schienen gezielt und schonend korrigiert.

Bei der invisalign®-Technik wird ausgehend vom Ist-Zustand nach Abdrucknahme und Modellerstellung mit Hilfe eines speziellen Computergrafik-Verfahrens ein bestimmtes Behandlungsziel dreidimensional dargestellt und in die einzelne Behandlungsphasen unterteilt. Für jede dieser einzelnen Behandlungsphasen wird eine Schiene erstellt. So entstehen je nach Behandlungsumfang bis zu 30 Schienen, welche die Zahnbogenform „fließend" vom Ist-Zustand in den End-Zustand überführen. Jede Schiene wird ca. zwei Wochen lang getragen, in dieser Zeit werden die Zähne durch Druckausübung kontinuierlich in die vorhererrechnete Richtung bewegt. Es folgen weitere Schienen, bis das gewünschte Behandlungsziel erreicht ist. Voraussetzung ist in jedem Fall die Bereitschaft, die Schienen fast durchgehend (mindestens 22 Stunden des Tages) zu tragen. Die Dauer der gesamten Behandlung liegt je nach Grad der Zahnfehlstellung in der Regel zwischen 9 und 15 Monaten.

Die Indikation für die Behandlung mit der durchsichtigen Schiene ist jedoch eingeschränkt. Es muss von Fall zu Fall entschieden werden, ob die vorliegende Zahnfehlstellung mit dieser Form der Behandlung zu therapieren ist.

11.11 So wird die Schiene eingesetzt.

11.12 Unauffällige und schonende Therapie ...

11.13 ... mit der durchsichtigen Schiene.

Fachbuch Dr. Sieper Bleaching-
Schreibgeschützte Inhalte

11.15 mit „Zahnspange" - kaum sichtbar

11.14 ohne „Zahnspange"

Woraus bestehen die Schienen?
Zur Herstellung der Schienen wird ein stabiler, transparenter medizinischer Qualitätskunststoff verwendet. Das Material ist auf den Zähnen nahezu unsichtbar. Wie die Kontaktlinse im Auge fällt die Schiene nur bei sehr genauem Hinsehen auf.

Ab welchem Alter ist die Therapie mit unsichtbaren Schienen möglich?
Während des Zahnwechsels und des Kieferwachstums ist diese Behandlungsform nicht empfehlenswert. Wenn alle Milchzähne durch bleibende Zähne ersetzt wurden, kann je nach Fehlstellung in der Regel eine Schienentherapie geplant und durchgeführt werden.

Ist die Behandlung schmerzhaft?
In den ersten Tagen nach dem Einsetzen einer neuen Schiene empfinden Patienten meist ein leichtes Druckgefühl. Dies ist ein Zeichen dafür, dass die Zähne aus ihrer ursprünglichen Position gelenkt werden und die Schiene ihren Zweck erfüllt. Das Druckgefühl verschwindet innerhalb von wenigen Tagen.

Beeinträchtigt das Tragen der Schiene die Aussprache?
Da die Schienen sehr dünn und unauffällig gestaltet sind, kann zwar durch das anfängliche Fremdgefühl bei einigen Patienten zunächst eine leicht veränderte Aussprache vorhanden sein. In der Regel ist dies jedoch nach ein bis zwei Tagen, also einer kurzen Eingewöhnungszeit, behoben.

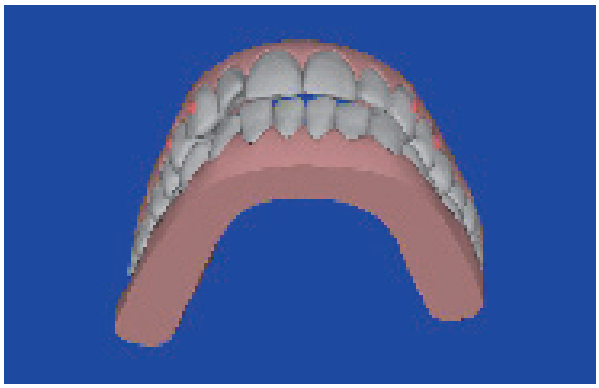

11.16 Dreidimensionale Computergrafik-Situation vor der Behandlung

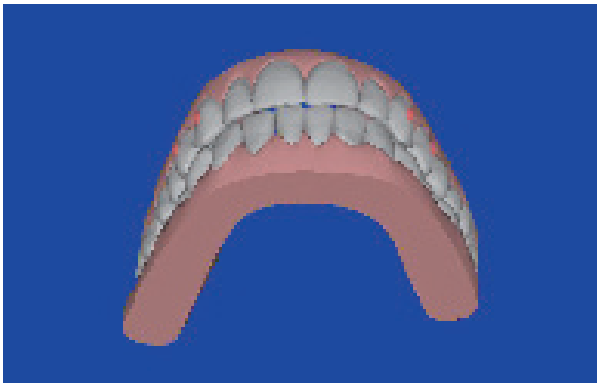

11.17 Computersimulation des vorher bestimmten Behandlungszieles

11.18 Ausgangsbefund mit einigen Dreh- und Kippständen der Schneidezähne

11.19 Situation nach erfolgreicher Behandlung - die zahnfarbenen Kunststoffattachments (Pfeile), welche die Behandlung unterstützen, sind leicht zu entfernen.

Was ist beim Essen und Trinken zu beachten?

Während der Behandlung kann der Patient alles essen und trinken, da die Schiene zu den Mahlzeiten herausgenommen werden kann. Vor dem Einsetzen der Schiene ist jedoch eine Zahnreinigung erforderlich. Mit eingesetzter Schiene darf lediglich Wasser getrunken werden.

Wie wird die Schiene gereinigt?

Die Schiene wird mit einer Zahnbürste unter lauwarmem Wasser gereinigt. Sie sollte dabei nicht mit Zahnpasta, sondern mit handelsüblichem Spülmittel gesäubert werden.

Vorteile:

- hervorragende Ästhetik (fast unsichtbar!)
- zum Essen und zur Zahnpflege herausnehmbar
- keine Brackets, Bänder und Drähte
- kein Metall
- komfortabel zu tragen, da keine scharfen Kanten vorhanden sind, die Entzündungen im Mund hervorrufen
- zusätzliche Applikation von Fluoriden und Kariesreduzierenden Gelen mit der gleichen Schiene möglich
- bei der invisalign®-Technik ist es dem Patienten möglich, vor Beginn der Behandlung mit Hilfe einer computergestützten Methode zu sehen, wie die korrigierten Zähne nach der Behandlung aussehen werden

Nachteile:

- pro Tag 22 Stunden Tragezeit!
- nicht für alle Zahnfehlstellungen anwendbar
- je nach Behandlungsumfang höherer Kostenrahmen

Fachbuch Dr. Sieper Bleaching-
Schreibgeschützte Inhalte

Patientenfall 1 - Schienentherapie (invisalign®)

vorher
- eng stehende Ober- und Unterkieferfrontzähne - ästhetisch ungünstig und schwierig zu reinigen
- die Schneidekanten, insbesondere die oberen Frontzähne, sind uneben durch Kantenabbruch und nächtliches Knirschen
- der Zahnfleischverlauf der unteren Frontzähne weist durch die Verschachtelung große Höhenunterschiede auf

nachher
- mit Hilfe der durchsichtigen Schienen wurden der obere und untere Frontbogen ausgeformt, die Seitenverzahnung wurde belassen
- die Schneidekanten der oberen Frontzähne wurden mit einem Spezialkunststoff aufgebaut, dabei wurde keine Zahnhartsubstanz entfernt
- Ergebnis nach zehn Monaten Therapie: ein wunderschönes Lachen mit Hilfe der durchsichtigen Zahnspange

11.20-11.25

Patientenfall 2 - Schienentherapie (invisalign®)
vorher

- Lücken im oberen Zahnbogen durch eine generalisierte Zahnbetterkrankung (Parodontose)
- im Laufe der Zeit verlängerten sich die oberen Zähne und kippten dabei nach vorn
- die unteren Zähne beißen fast in die Gaumenschleimhaut
- obere und untere Zahnbogenmitte stimmen nicht überein

nachher

- die Behandlung mit den durchsichtigen Schienen konnte innerhalb von zwölf Monaten beendet werden (oben: die eingesetzte Schiene ist nur aus der Nähe zu erkennen)
- die Lücken sind geschlossen, die oberen Zähne greifen nicht mehr so tief über die unteren
- zum langfristigen Erhalt dieses schönen Ergebnisses wurde in jedem Kiefer ein Retainer (spezieller Edelstahlbogen) an der Innenseite der Zähne befestigt

11.26-11.31

Lingualtechnik

Für die Korrektur mancher Fehlstellungen besteht die Möglichkeit, die gesamte Behandlung mit geklebten Brackets auf der Innenseite (=lingual) der Zähne durchzuführen. Die feste „Zahnspange" ist dadurch von außen unsichtbar.
Die Lingualbrackets werden in einem speziellen Dentallabor auf dem Gipsmodell des Patienten optimal platziert. Diese Position aller Brackets wird mit Hilfe einer Spezialschiene auf den Patienten übertragen. Die Führungsbögen, an denen die Zähne in die richtige Position bewegt werden sollen, können schon zu Beginn der Behandlung im Dentallabor hergestellt werden.
Der ästhetische Vorteil ist jedoch mit Problemen der Eingewöhnung verbunden. Neben Irritationen der Zunge kann es anfänglich zu Sprechstörungen kommen. Innerhalb der ersten Wochen sind in der Regel die seersten Schwierigkeiten beim Essen und Sprechen aber verschwunden.

In einigen Fällen ist durch das Anbringen der Lingualbrackets auf den Innenseiten ein Zusammenbeißen der Zähne nicht ganz möglich. Dies kann ein großer Vorteil während der kieferorthopädischen Therapie sein. Die Brackets wirken wie eine Schiene, die Zähne lassen sich leicht verschieben, sie werden nicht durch ständiges Zusammenbeißen oder -pressen in die alte Position zurückgedrückt. Zudem stört die Zunge nicht bei der kieferorthopädischen Therapie, da der Patient sie nach einer Eingewöhnungszeit nicht mehr zwischen oder gegen die Zähne drückt. Lücken können dadurch beispielsweise leichter geschlossen werden.

Bis auf die durch den zusätzlichen labortechnischen Aufwand bedingten relativ hohen Kosten bestehen für diese elegante Therapieform keine besonderen Nachteile. Die Kosten für eine solche Behandlung werden von den gesetzlichen Krankenkassen nicht übernommen. Die Behandlung mit diesem sogenannten Lingualtechniker fordert Erfahrung und manuelles Geschick von Seiten des Labors und des Kieferorthopäden. Nur wenige Kieferorthopäden verfügen über umfangreiche Erfahrung mit dieser Technik.

11.32 Lingualtechnik - die Behandlung auf der Innenseite

Fachbuch Dr. Sieper Bleaching-
Schreibgeschützte Inhalte

Kann man mit der Lingualtechnik jede Zahnfehlstellung korrigieren?
Mit der Lingualtechnik können nahezu alle Zahnfehlstellungen korrigiert werden. Im Gegensatz zu herausnehmbaren Zahnspangen und Schienen, mit denen nur einfache Zahnfehlstellungen korrigiert werden können, eignet sich die Lingualtechnik auch für die Korrektur extremer Zahnfehlstellungen. Gelegentlich ist es notwendig, insbesondere im Seitenzahnbereich, kleine, unauffällige Keramik- oder Kunststoffknöpfe oder -brackets zu befestigen, um die Behandlung schonender und zügiger zu gestalten. Bei schwierigen Fehlstellungen oder bei parodontal vorgeschädigten Zähnen (Zähnen, die nicht mehr mit ihrer gesamten Wurzel im Knochen verankert sind) kann es Sinn machen, ein unauffälliges Mini-Implantat zum Stützen der Zähne temporär zu nutzen.

Dauert die Behandlung länger als mit der sichtbaren festen Zahnspange?
Hier gibt es in der Behandlungsdauer keine Unterschiede zur herkömmlichen festsitzenden Apparatur. Die Ergebnisse sind genauso gut.

Ist die Behandlung schmerzhaft?
Wie bei der festen Zahnspange von außen bedarf es einer Eingewöhnungszeit. Bei den meisten Patienten macht sich die Zahnbewegung als mehr oder weniger starkes Druckgefühl bemerkbar. Zudem lockern sich die Zähne vorübergehend durch die Verschiebung im Knochen. Die Zähne festigen sich nach der Zahnbewegung jedoch in gleichem Maße wie vorher.

Ist die Aussprache beeinträchtigt?
Die Größe der Lingualbrackets hat sich in den letzten Jahren deutlich verringert. Die heutigen Brackets sind so dünn gestaltet, dass sie in der Anfangszeit kaum noch Zungenirritationen und Veränderungen in der Aussprache hervorrufen. Es kann jedoch sein, dass gerade in der ersten Zeit bei einigen Patienten die Aussprache in Form eines leichten Lispelns verändert ist. Durch Leseübungen gewöhnt sich die Zunge schon in den ersten zwei Wochen an die veränderte Mundsituation. Für einen Außenstehenden ist nun die Zahnspange von innen weder erkennbar noch hörbar.



11.33 Setup: Das gewünschte Ergebnis wird im Ober- und im Unterkiefer simuliert; dabei werden einzelne Zähne in Spezialwachs aufgestellt.

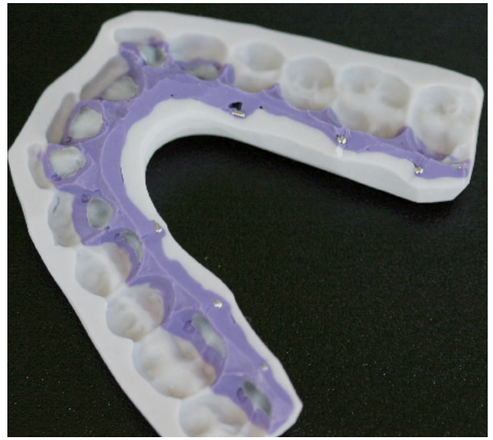

11.34 Eine Übertragungsschiene ermöglicht die präzise Positionierung der Brackets auf die Zahninnenflächen des Patienten.

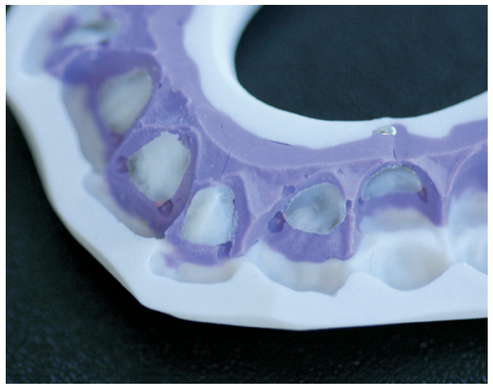

11.35 Die Übertragungsschiene enthält die bereits mit Kunststoff beschichteten Brackets, die im Labor exakt platziert wurden. Nach Säuberung der Zahninnenflächen können die Brackets auf den Zähnen befestigt werden.

11.36 Ein Führungsbogen, der in die Bracketseingebunden wird, sorgt durch seine Rückstellung für die zur Zahnbewegung notwendige Kraft. Von Seiten des Kieferorthopäden werden spezielle Techniken angewendet, die schwierigere Zahnbewegungen unterstützen.

Fachbuch Dr. Sieper Bleaching-
Schreibgeschützte Inhalte

Patientenfall 1 - Lingualtechnik
vorher

- Zahnspange auf der Innenseite der Zähne mit dünnen, individuell hergestellten Goldbrackets

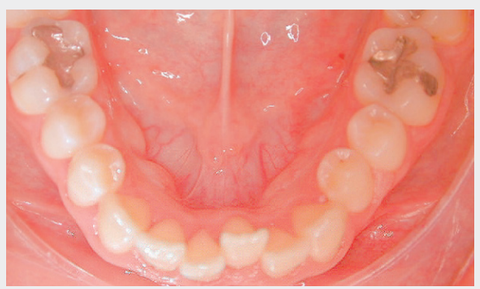

- Engstände in Ober- und Unterkieferfront
- im Laufe der Zeit war eine fortschreitende Verschachtelung der Zähne ineinander zu beobachten
- der Patient entschied sich für eine unauffällige Lingualapparatur (festsitzende Zahnspange an den Innenflächen der Zähne) im Ober- und Unterkiefer

11.37-11.42

nachher

- ausgeformter Zahnbogen
- eine erneute Rückstellung der Zähne in die ursprüngliche, verschachtelte Position ist durch den festsitzenden Retainer (hier: Goldretainer) effektiv und unauffällig zu vermeiden

Patientenfall 2 - Lingualtechnik
vorher

- erwachsene Patientin
- Steilstand der oberen mittleren Frontzähne
- verschachtelte Frontzähne, besonders im Oberkiefer
- hier: direkt nach dem Einsetzen der Lingualapparatur und nach der Extraktion von vier kleinen Backenzähnen

11.43-11.48

Zwischenergebnis

- schon nach 1,5 Monaten
- die Extraktionswunden sind gut verheilt und die Lücken bereits etwas geschlossen
- die Schneidezähne stehen schon nach dieser kurzen Zeit fast in ihrer korrekten Position
- die Lücken werden noch vollständig geschlossen
- die unauffällige Zahnspange wird nach der Korrektur der letzten Zahnfehlstellungen entfernt, die Patientin ist begeistert

Fachbuch Dr. Sieper Bleaching-
Schreibgeschützte Inhalte

Patientenfall 3 - Lingualtechnik
vorher

- Patientin mit Frontlücke und diversen gedrehten und gekippten Zähnen

Zwischenergebnis

- Zwischenergebnis nach 4 Monaten
- kombiniert mit einer unteren festen Zahnspange von außen konnte schon in kurzer Zeit ein gutes Ergebnis erzielt werden
- nach dem so genannten „Finishing", dem Beheben der letzten Fehlstände und dem korrekten Einstellen der Verzahnung kann die Zahnspange entfernt werden

11.49-11.54

Patientenfall 4 - Lingualtechnik
vorher

- erwachsener Patient mit Lücken im Ober- und im Unterkiefer
- obere und untere Schneidezähne sind stark nach vorne gekippt
- eine Zahnspange von außen kam für den Patienten nicht in Frage
- die Lingualapparatur mit speziell gefertigten Goldbrackets wurde eingesetzt

nachher

- im Ober- und Unterkiefer wurden die Lücken geschlossen
- die Zähne greifen wie Zahnräder ineinander
- die Frontzähne stehen in ihrer Achse korrekt und werden langfristig mit dezenten Spezialdrähten (Retainern) an der Innenfläche der Zähne in dieser Position gehalten
- der glückliche Patient

11.55-11.60

Fachbuch Dr. Sieper Bleaching-
Schreibgeschützte Inhalte